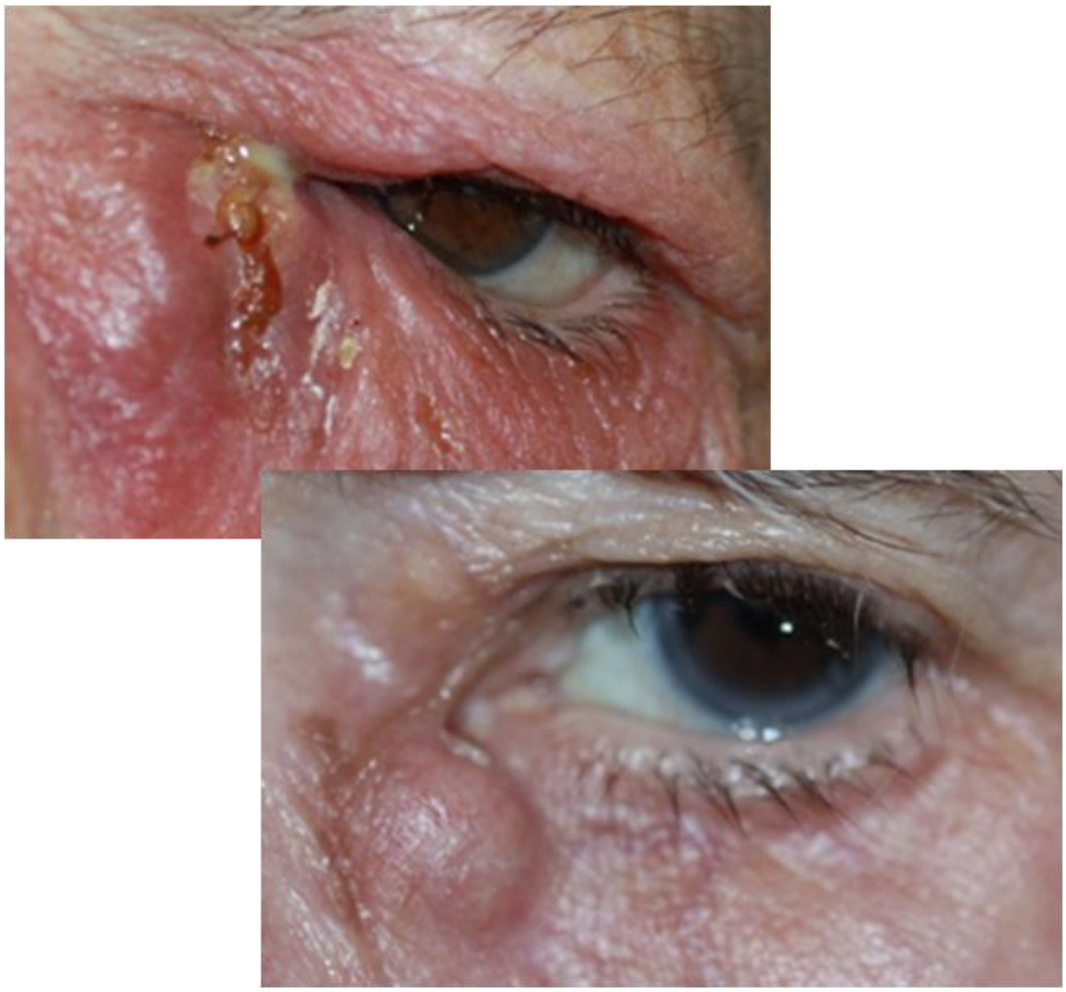

5. Sistema Lacrimal

- **Ausência congénita do ponto lacrimal**

Pode variar desde a presença duma fina membrana até a uma atrésia do canalículo.

- **Pontos lacrimais supranumerários**

Não é necessário tratamento.

- **Fístula lacrimal**

Habitualmente localizam-se nasal e inferiormente ao canto interno.

- **Estenose dos pontos lacrimais**

ESTENOSE PRIMÁRIA:
Ocorre sem eversão do ponto lacrimal.
ETIOLOGIA: Blefarite, herpes palpebral, radioterapia, fármacos como o 5-fluorouracilo.
CLÍNICA: Epífora.
DIAGNÓSTICO: Visualização do ponto lacrimal na lâmpada de fenda.
TRATAMENTO: Dilatação do ponto lacrimal através de uma puntoplastia.

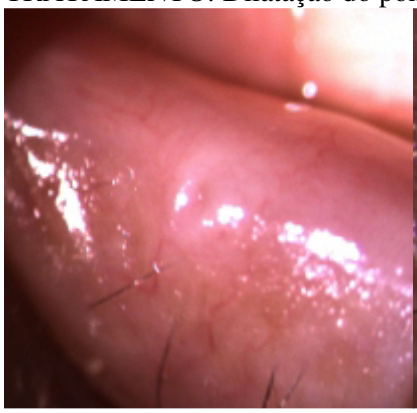
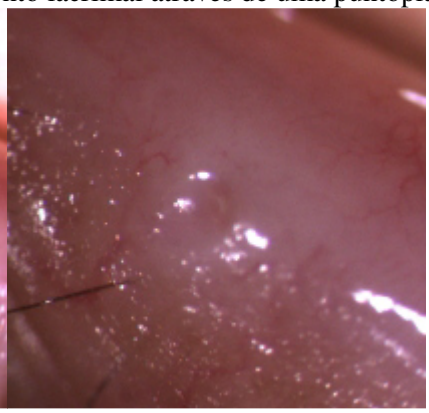

Fig. 5.1 Oclusão ponto lacrimal inferior Fig. 5.2 Oclusão ponto lacrimal

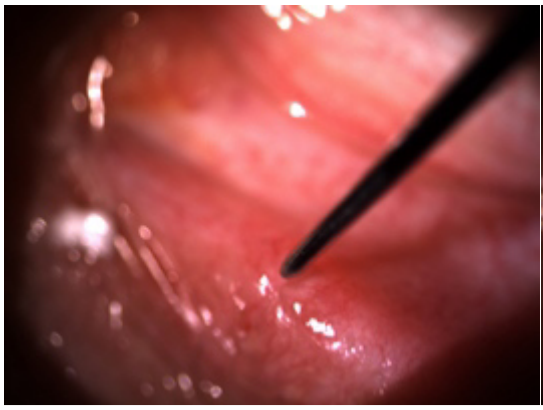
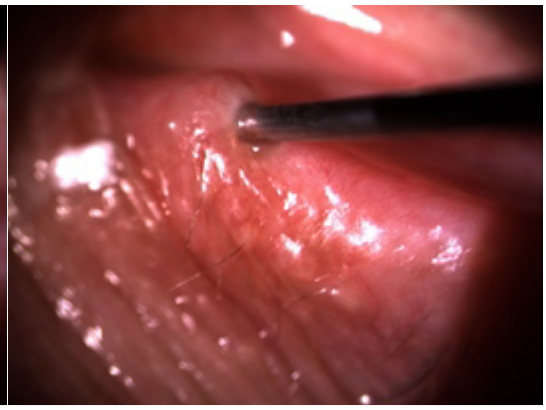

Fig. 5.3 Oclusão ponto lacrimal inferior (Dilatação) Fig. 5.4 Oclusão ponto lacrimal

ESTENOSE SECUNDÁRIA:
Ocorre com eversão do ponto lacrimal.
TRATAMENTO: Conjuntivoplastia interna.

Fig. 5.5 Ectropion do ponto lacrimal inferior

- **Obstrucção congénita do canal nasolacrimal**

Consistem em obstrucções da porção distal do canal nasolacrimal, que ocorrem em recém nascidos ou em lactentes.
É comum. A epífora ocorre habitualmente em 20% dos recém-nascidos. Resolve-se espontaneamente em 96% dos casos nos primeiros 12 meses. Na maioria dos casos, a obstrucção deve-se a uma imperfuração da membrana ao nível da válvula de Hasner.
CLÍNICA: Epífora e secreção mucopurulenta, constante ou intermitente, a partir das primeiras semanas de vida. As conjuntivites de repetição são um indicador.
A pressão sobre o saco lacrimal provoca o aparecimento de material purulento pelo ponto lacrimal.
TRATAMENTO: Na maioria dos casos é conservador. A massagem do saco lacrimal é eficaz no 1º ano de vida, com um êxito em cerca de 90% dos casos. Em casos refractários, pode ser necessário uma sondagem das vias lacrimais.

Fig. 5.6 Vias lacrimais impermeáveis

Fig. 5.7 Vias lacrimais impermeáveis

- **Obstrucçãoadquirida do canal nasolacrimal**

Caracteriza-se por uma deficiência parcial ou total da drenagem da lágrima, desde os pontos lacrimais até à fossa nasal. Mais frequente no sexo feminino.
ETIOLOGIA: A maioria são idiopáticas. Factores hormonais, inflamações e/ou infecções da mucosa nasal adjacente.
Em 30% dos casos as causas são: corpos estranhos, neoplasias adjacentes, traumatismos nasofaciais, iatrogénicas ou inflamatórias (sarcoidose).
CLÍNICA: Epífora, dacriocistite aguda, secreção mucosa ou mucopurulenta.
DIAGNÓSTICO: Aumento do menisco lacrimal, prova de desaparecimento do corante em 5 minutos, palpação do saco lacrimal e irrigação das vias lacrimais.

- **Dacriocistocelo congénito**

Consiste num edema quístico do saco lacrimal, associado a uma obstrucção superior e inferior ao saco lacrimal.
SINAIS: lesão azulada, arredondada e elevada, nasal ao canto interno.
COMPLICAÇÃO: Dacriocistite

Fig. 5.8 Dacricistocelo á esquerda Fig. 5.9Dacricistocelo á esquerda

- **Obtrucção canalicular**

ETIOLOGIA: tramatismos, infecções (tracoma), fármacos tóxicos (epinefrina, antivirais), inflamação (penfigóide ocular cicatricial, S. Stevens-Johnson), radiação, tumor.
TRATAMENTO: Obtrucção parcial (tubos Crawford), obstrucção dentro de 8 mm dos pontos lacrimais (tubos Jones) e obtrucção> 8 mm dos pontos lacrimais (tubos de O´Donoghues).

- **Canaliculite crónica**

Afecção rara. Infecção dos canalículos, que habitualmente é crónica.
Usualmente ocorre em mulheres de meia idade.
ETIOLOGIA: Actinomycesisraelli.
SINAIS: Epífora crónica unilateral, de uma substância purulenta esbranquiçada. Conjuntivite mucopurulenta crónica associada. Dor.
Ponto lacrimal eritematoso e supurante. Inflamação pericanalicular.
Não existe obstrucção do canal nasolacrimal (contrariamente à dacriocistite)

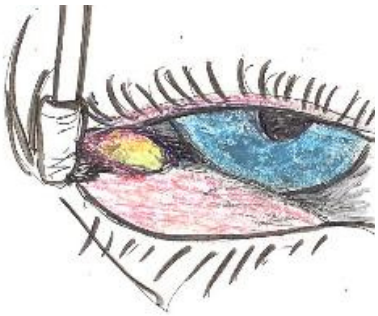
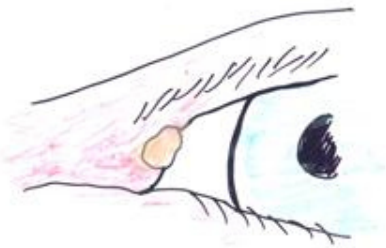

Fig. 5.10 Canaliculite crónica. Expressão Fig. 5.11 Canaliculite

- **Dacriolitíase**

Os cálculos lacrimais podem ocorrer em qualquer ponto do sistema lacrimal.
Representam entre 5-20% das estenoses do canal naso-lacrimal.
Predomínio no sexo feminino.
SINAIS: Epífora intermitente. Distensão saco lacrimal. Episódios recurrentes de dacriocistite aguda. A zona correspondente ao saco lacrimal está firme e distendida, mas não se apresenta inflamada ou dolorosa (contrariamente á dacriocistite aguda).

- **Dacrioadenite aguda**

Afecção idiopática e de resolução espontânea.
Etiologia: Parotidite, mononucleose infecciosa, tuberculose ou manifestação de quisto dermóide.
CLÍNICA: Dor, hipersensibilidade da área superoexterna da órbita, edema palpebral em "S itálico", hiperémia conjuntival adjacente à glândula.
Tratamento: Analgésicos e anti-inflamatórios não esteróides.

- **Dacriops**

Formação quística no lóbulo palpebral da glândula lacrimal.
É a lesão quística orbitaria mais frequente.
Representa 1% do total das tumefacções orbitarias.
SINAIS: lesão quística, translúcida, arredondada, brilhante, que protue ao nível do 1/3 externo da pálpebra superior. Flutuante á pressão.
Geralmente são jovens.

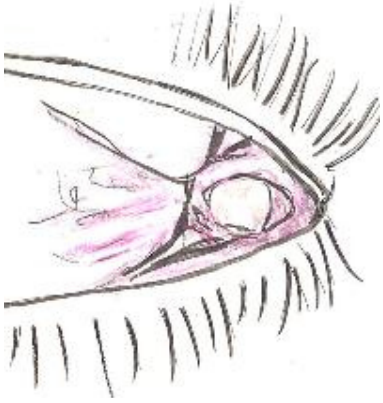

Fig. 5.12Dacriops

- **Dacriocistite crónica**

Apresentação- Epífora.
Conjuntivite unilateral crónica e recorrente associada.
SINAIS: Tumefacção indolor no canto interno.
A expressão digital faz com que ocorra um refluxo de secreção pelos pontos lacrimais.
Ocasionalmente, o pus acumulado no saco lacrimal pode fistulizar para a pele.

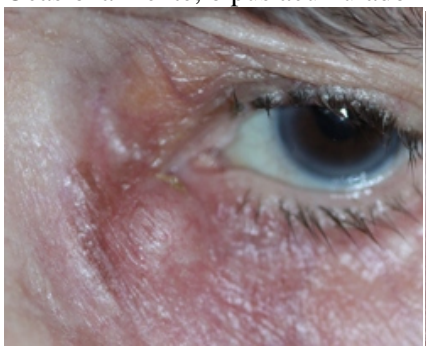

Fig. 5.13 Dacriocistite crónica

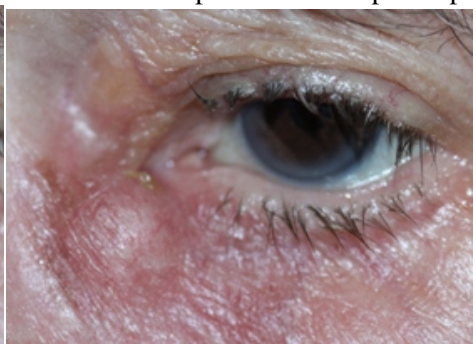

Fig. 5.14 Dacriocistite crónica

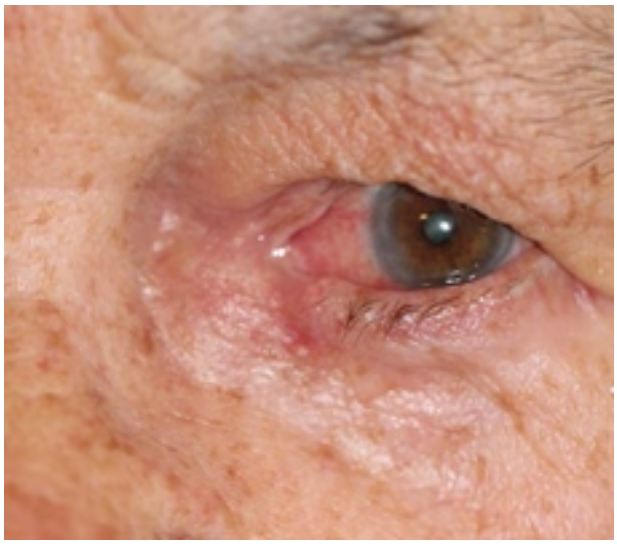
Fig. 5.15 Dacriocistite crónica

- **Dacriocistite aguda**

Ainfecção do saco lacrimal é secundária a obstrucção do canal naso-lacrimal.
Apresentação: Início subagudo. Dor. Eritema e tumefacção no canto interno.
SINAIS: Epífora. Tumefacção avermelhada, sensível no canto interno. Pode associar-se a celulite pré-septal.
ETIOLOGIA: Estafilococos.
Nos casos mais graves dá origem a abcesso.

Fig. 5.16 Dacriocistite aguda

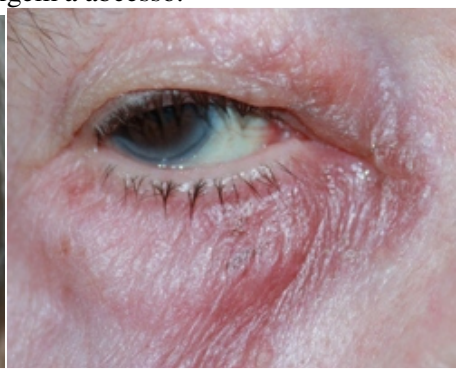
Fig. 5.17 Dacriocistite aguda

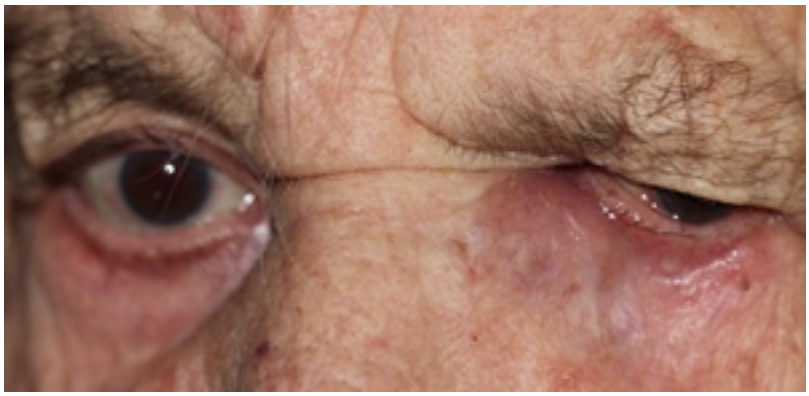
Fig. 5.18 Dacriocistite aguda

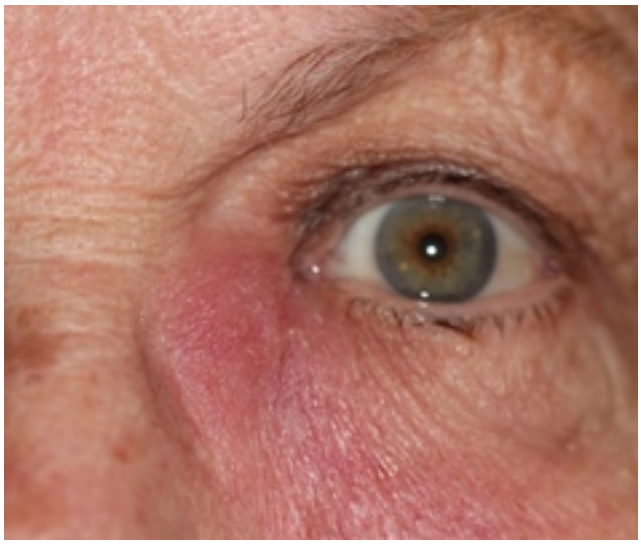

Fig. 5.19 Dacriocistite aguda

- **Dacriocistite crónica agudizada**

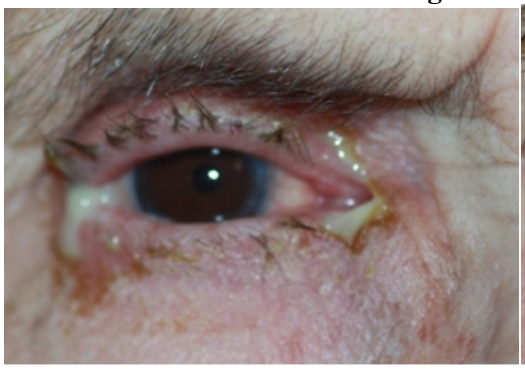

Fig.5.20 Dacriocistite crónica agudizada

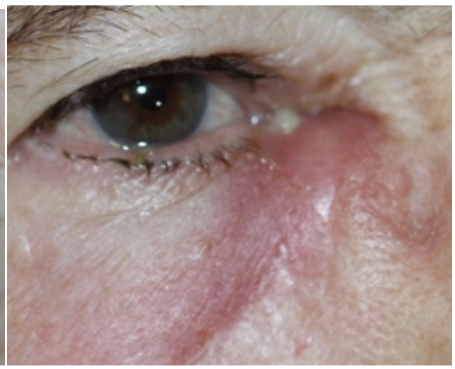

Fig. 5.21 Dacriocistite crónica agudizada

- **Abcesso do saco lacrimal**

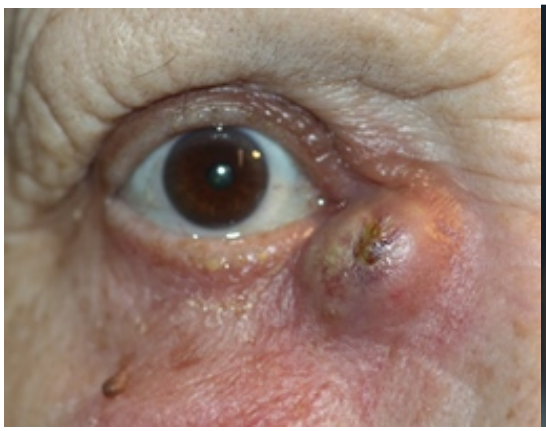

Fig. 5.22 Abcesso do saco lacrimal

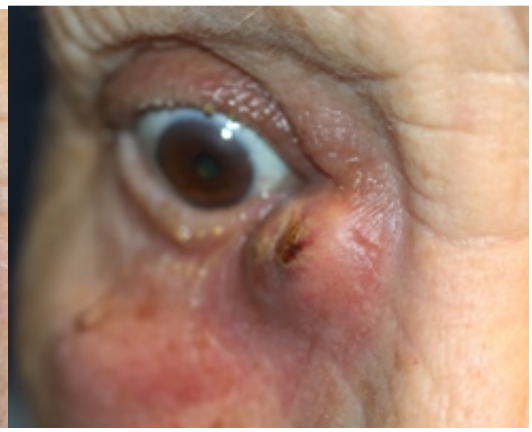

Fig. 5.23 Abcesso do saco lacrimal

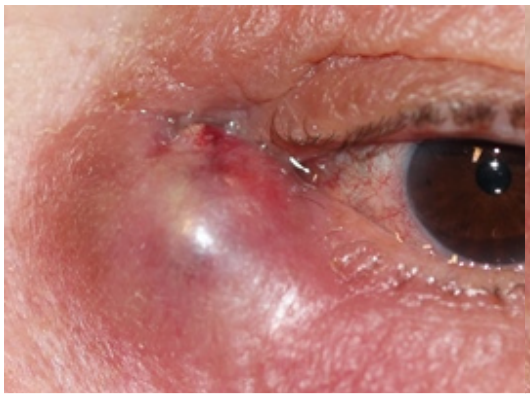

Fig. 5.24 Abcesso do saco lacrimal

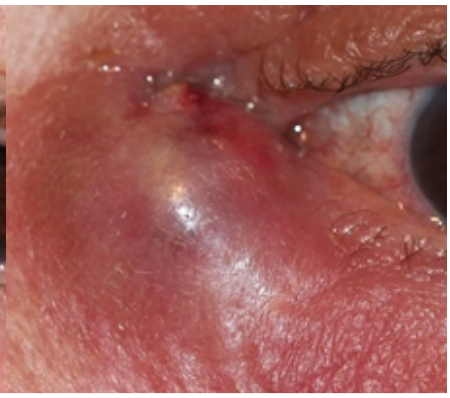

Fig. 5.25 Abcesso do saco lacrimal

- **Drenagem espontânea de abcesso do saco lacrimal**

Fig. 5.26 Drenagem espontânea de abcesso do saco lacrimal

Fig. 5.27 Drenagem espontânea de abcesso do saco lacrimal

- **Nevos envolvendo o canalículo lacrimal inferior**

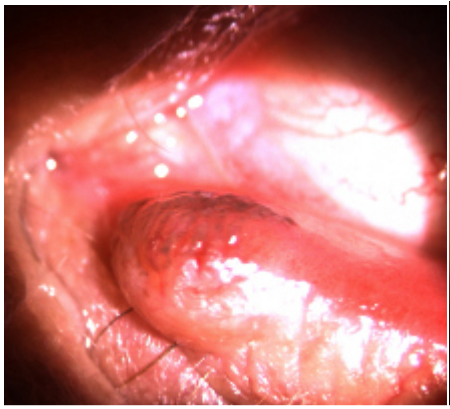

Fig. 5.28 Nevo pigmentado a envolver o canalículo lacrimal

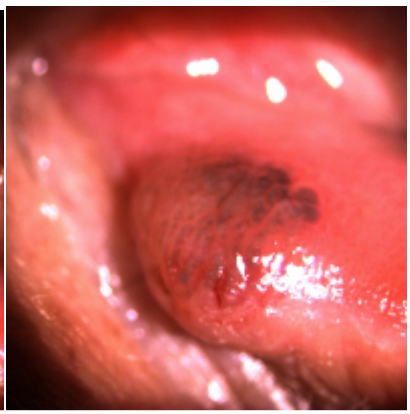

Fig. 5.29 Nevo pigmentado

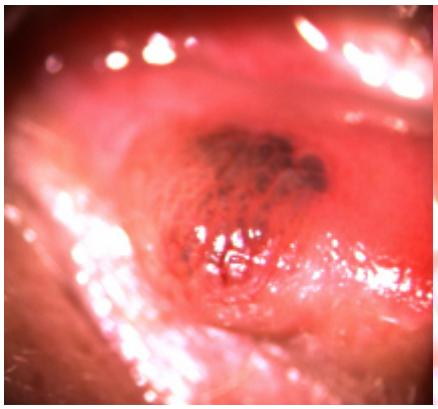
Fig. 5.30 Nevo pigmentado

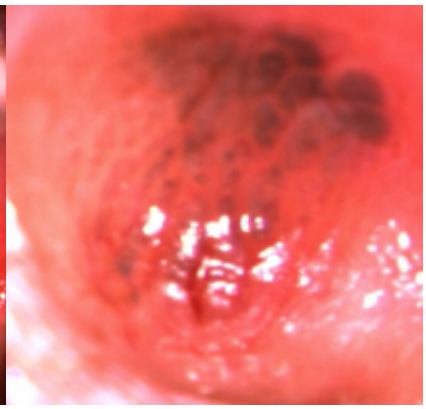
Fig. 5.31 Nevo pigmentado

- **Hemangioma capilar adjacente ao canalículo lacrimal superior**

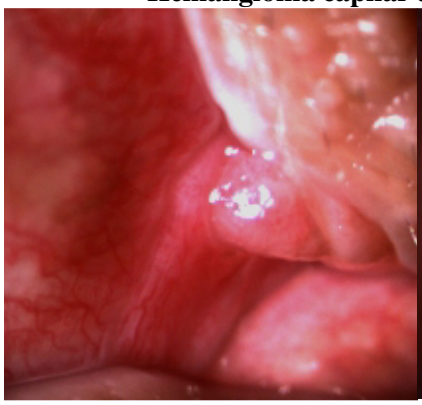
Fig. 5.32 Hemangioma capilar adjacente ao canalículo lacrimal superior

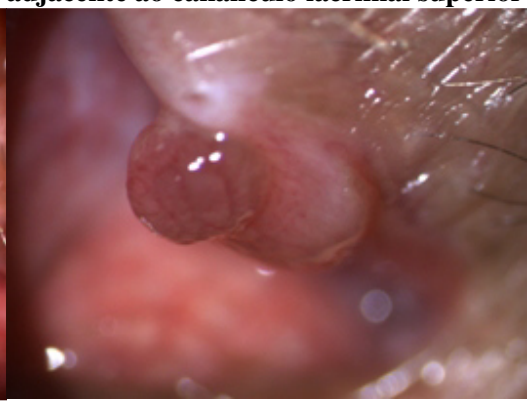
Fig. 5.33 Hemangioma capilar

Fig. 5.34 Hemangioma capilar

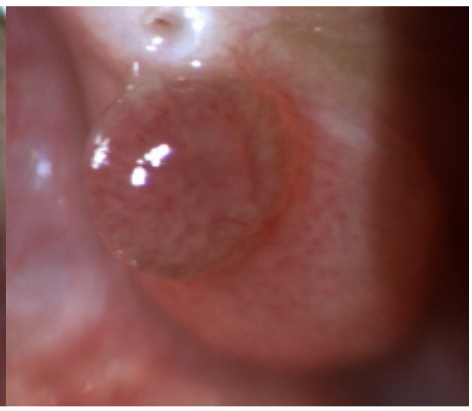
Fig. 5.35 Hemangioma capilar

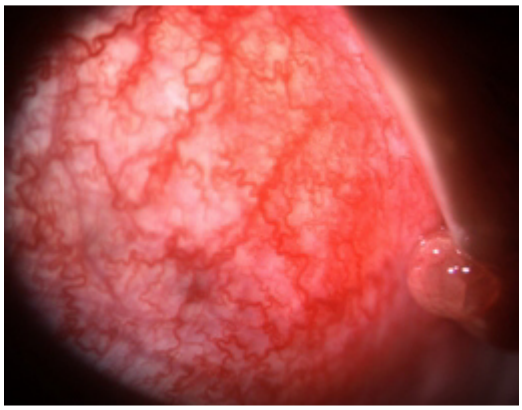

Fig. 5.36Episclerite adjacente ao hemangioma capilar

TAMPÃO NOS PONTOS LACRIMAIS

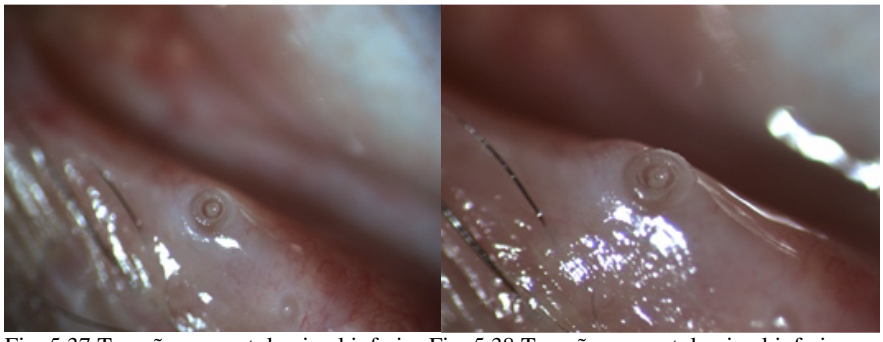

Fig. 5.37 Tampão no pontolacrimal inferior Fig. 5.38 Tampão no pontolacrimal inferior